

LE PIED TROPICAL

Morand JJ

Service de Dermatologie, Hôpital d'instruction des armées Laveran, BP 50, 13998, Marseille.

Med Trop 2008 ; 68 : 111-118

RÉSUMÉ • Le pied est particulièrement exposé aux traumatismes et aux infections sous les Tropiques. Les principales maladies le concernant sont revues : la lèpre, l'aïnhum, l'ulcération à *Mycobacterium ulcerans*, le mycétome, la chromomycose, la maladie de Kaposi, l'éléphantiasis, la podoconiose, la dracunculose, la tungose, la syphilis et les tréponématoses endémiques, les larva migrans, la scytalidiose, les envenimations... La prévention demeure fondamentale.

MOTS-CLÉS • Pied tropical - Lèpre - Aïnhum - *Mycobacterium ulcerans* - Mycétome - Chromomycose - Maladie de Kaposi - Éléphantiasis - Podoconiose - Dracunculose - Tungose - Syphilis - Tréponématoses endémiques - *Larva migrans* - Scytalidiose - Envenimation.

FOOT HEALTH IN THE TROPICS

ABSTRACT • The foot is particularly exposed to injury and infection in the tropical areas. This article provides a review of the main diseases affecting the foot in the tropics including leprosy, ainhum, ulceration due to *Mycobacterium ulcerans*, mycetoma, chromomycosis, Kaposi's sarcoma, elephantiasis, podoconiosis, dracunculosis, tungiasis, syphilis and endemic treponematosis, larva migrans, scytalidiosis, and envenomation. Prevention is essential.

KEY WORDS • Foot health - leprosy - ainhum - *Mycobacterium ulcerans* - mycetoma - chromomycosis - Kaposi sarcoma - Elephantiasis - Podoconiosis - Dracunculosis - Tungiasis - Syphilis and endemic treponematosis - *Larva migrans* - Scytalidiosis - Envenomation.

Le pied est particulièrement exposé aux traumatismes et de ce fait aux infections *a fortiori* sous les Tropiques et chez l'autochtone, volontiers mal ou non chaussé.

L'approche diagnostique (Tableau I) se fait de façon pragmatique par le symptôme (« lésion élémentaire » : vésiculobulles, végétation et/ou kératose) ou le syndrome (augmentation de volume, ulcération, sillons serpiginieux) en s'aidant des modalités de survenue et d'évolution et bien entendu de la prévalence des affections dans la zone géographique où vit le malade (endémie mycobactérienne ou parasitaire, présence d'animaux venimeux). La présentation des étiologies peut être plus théorique

selon le mécanisme physiopathogénique (origine neurotrophique, cause infectieuse ou tumorale...). Dans un souci de simplification, ne seront abordées que les maladies plus typiquement tropicales, prédominant au membre inférieur et notamment au pied, dans un ordre correspondant à la prévalence ou la gravité des affections.

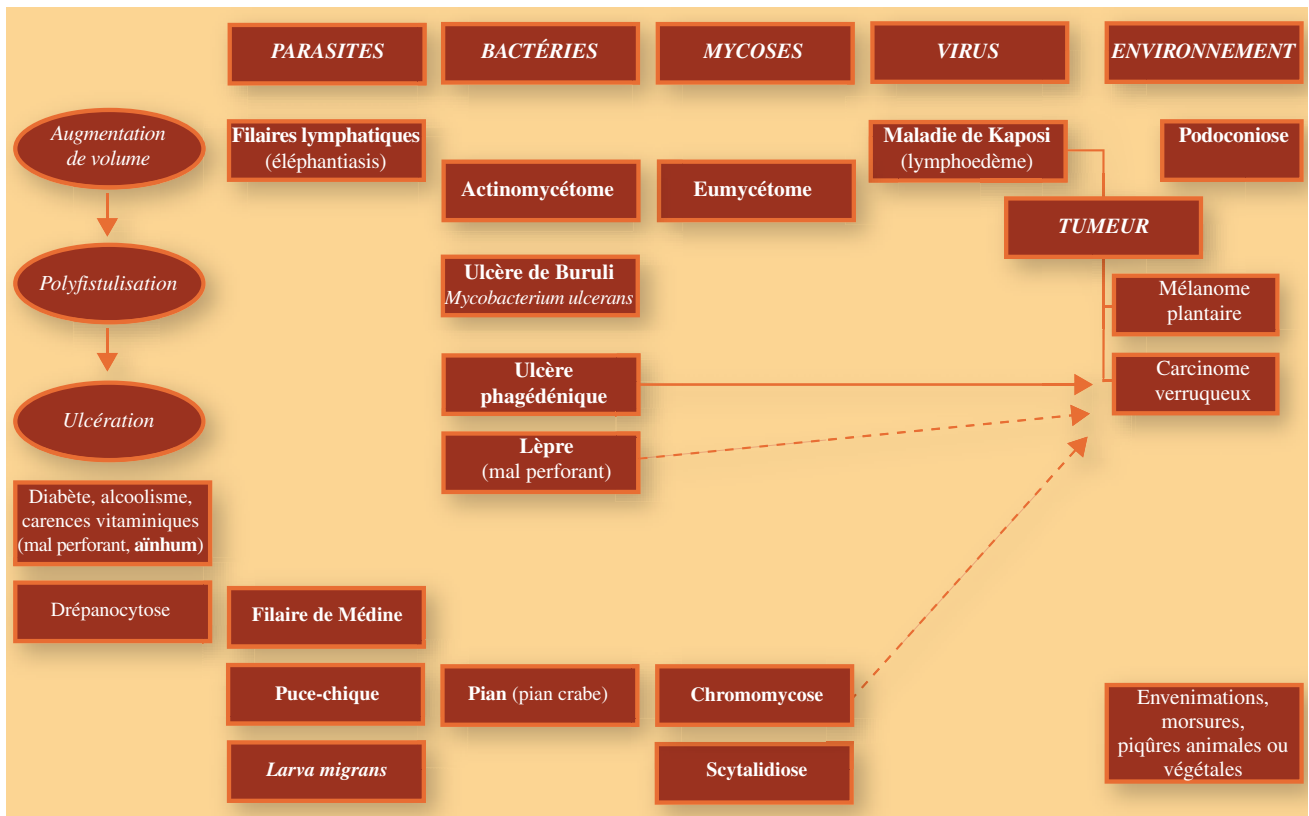
Le mal perforant lépreux constitue le modèle historique du pied tropical et demeure encore aujourd'hui un problème majeur de santé publique car les séquelles de la névrite lépreuse handicapent définitivement et profondément les malades dans leur vie quotidienne. Les mutilations des extrémités qui participent au rejet social du lépreux, sont la résultante de déficits sensitifs et moteurs qui favorisent des déformations ostéo-articulaires et des défauts d'appuis avec formation d'hyperkératoses, se compliquant d'ulcérations puis de destructions progressives du pied et des orteils (Fig. 1). Le déroulement du processus est assez proche de l'atteinte diabétique, qui d'ailleurs en constitue désormais dans les pays en développement le principal dia-

gnostic différentiel (avec le pied neurotrophique alcoolique et carenciel), bien que celle-ci comporte une fréquente composante artérielle à type d'artérite distale ainsi qu'une facilitation à la surinfection bactérienne ou fongique. La lèpre, maladie neurologique à tropisme dermatologique due à *Mycobacterium leprae*, comporte une atteinte du système nerveux périphérique de distribution et d'intensité très variable, fonction de l'immunité du malade. L'infiltration mycobactérienne et l'inflammation péri-nerveuse des branches terminales des nerfs sensitifs est quasi-systématique, se répartit en îlots pouvant ou non se superposer aux lésions cutanées visibles. Dans les lésions précoces, l'atteinte prédomine sur le tact fin et/ou la sensibilité thermo-algique. Dans les lésions plus évoluées, toutes les sensibilités superficielles sont affectées ainsi que les fonctions végétatives telle la sudation, la vasomotricité et l'érection pileaire ; seule la stéréognosie peut subsister. L'anesthésie peut affecter une distribution pseudo-radulaire consécutive à des lésions extensives de gros troncs nerveux, prédominant à la partie

Extrait de la leçon de clôture du stage de médecine tropicale des internes des hôpitaux des Armées « Le pied sous les tropiques » (IMTSSA-Pharo, Novembre 2006)

Remerciements : Médecin Général Inspecteur Buisson Y, Médecin en chef Simon F, Médecin en chef Lightburn E, Médecin en chef Drouin C, Médecin en chef Petrognani R, Médecin en chef (CR) Marrot F.

• Courriel : MorandJJ@aol.com



distale des membres. Elle est fréquemment révélée de façon insidieuse par le caractère indolore et de ce fait mutilant de brûlures ou de traumatismes répétés : c'est la « névrite silencieuse ». L'atteinte des troncs nerveux peut se traduire avant même l'expression de déficits neurologiques, par l'hypertrophie des nerfs notamment du nerf sciatique poplité externe. La destruction des fibres nerveuses résulte principalement de phénomènes de compression mécanique intrinsèque (par l'épinèvre et le périnèvre) et extrinsèque dans les gouttières ostéo-fibreuses inextensibles (col de la fibula et gouttière rétromalléolaire interne du canal tarsien au membre inférieur). Cela survient lors des réactions lépreuses surtout reverse lorsque la restauration de l'immunité cellulaire entraîne une inflammation majeure autour des bacilles de Hansen (BH) au sein de l'endonèvre. Les réactions d'érythème noueux lépreux (ENL) comportent généralement des manifestations neurologiques moindres mais, du fait du mécanisme immunologique (réaction à complexes immuns circulants), il existe une vascularite nécrosante qui participe à l'atteinte nerveuse. L'amyotrophie souvent plus marquée que le déficit moteur prédomine au membre inférieur dans les territoires du nerf fibulaire commun du sciatique poplité externe et du nerf tibial (steppage, pied varus équien,

orteils en griffe). La fonte musculaire et les attitudes vicieuses dynamique et statique (frottement de la face externe du pied lors de la marche lié au déficit des muscles péroniers, de l'abduction et de la pronation du pied, modification des zones d'appui par affaissement de la voûte plantaire, hyperpression sur les têtes métatarsiennes puis les pulpes des orteils en hyperextension des métatarsophalangiennes et flexion des interphalangiennes) favorisent la survenue de maux perforants sur une sole plantaire insensible. L'ostéoarthropathie lépreuse résulte de phénomènes inflammatoires spécifiques contemporains (polyarthrites aiguës de l'ENL) ou non des réactions (polyarthrites chroniques favorisant l'ostéoporose, périostites ou arthrites, ostéolyses « en rayon de miel » liées à l'invasion du BH lors des formes lépromateuses), de conflits musculotendineux modifiant la statique plantaire comme on l'observe dans le pied cubique diabétique (fractures-tassements, sub-luxation, destruction-reconstruction osseuse), d'acro-ostéolyses neurogènes plus fréquentes dans les formes tuberculoïdes (érosions en « coup d'ongle », en « touffe » des houppes des dernières phalanges, ostéolyses distales en « béret basque », diaphyses effilées en « sucre d'orge sucé ») mais aussi d'ostéoarthrites septiques par surinfection à

multiples aboutissent à des mutilations sévères avec amputation spontanée des orteils (« pied télescopique ») (Fig. 2), à un effondrement de la voûte plantaire avec écrasement et, à l'extrême, saillie en avant du scaphoïde, donnant à la plante un aspect convexe (« pied en bateau »), rapidement compliqué d'un mal perforant. L'effondrement de l'arche externe résulte de la lyse du cuboïde et parfois du 5^e métatarsien, favorisée par un mal perforant surinfecté en regard. La déformation du pilier postérieur est la conséquence de la destruc-

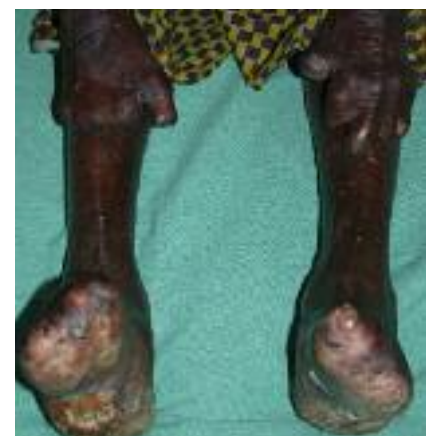

Figure 1 - Lèpre : mutilations des extrémités (cliché J.-J. Morand).

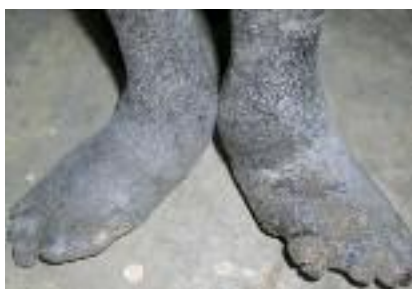

Figure 2 - Déformation plantaire d'origine lépreuse, mal perforant et amputation des orteils à type de pseudo-aïnhum (cliché MC E. Lightburn).

tion du calcanéum. Le traitement des mutilations et des surinfections est souvent décevant, c'est pourquoi la prévention est essentielle ; elle repose avant tout sur le dépistage et le traitement précoce médico-chirurgical des réactions lépreuses. L'éducation des malades (surveillance, hygiène des pieds), la protection des extrémités par le port de chaussures adaptées (sandales aérées, lavables, solides avec système de fermeture non traumatisant, forme berçante, semelle interne en mousse évidée en regard des kéra-toses, semelle externe rigide et résistante), la correction des déformations par la rééducation fonctionnelle et la chirurgie constituent les fondements de la prophylaxie du mal perforant plantaire et de l'ostéo-arthropathie lépreuse.

L'aïnhum est une affection tropicale d'origine inconnue se traduisant par une constriction fibreuse progressive du pli digito-plantaire avec lyse osseuse, siégeant bilatéralement au cinquième orteil, parfois au quatrième orteil, exceptionnellement aux doigts aboutissant à l'amputation spontanée (*Dactylolysis spontanea*) (Fig. 3). Le pseudo-aïnhum qui peut concerner n'importe quel orteil ou doigt, survient à tout âge,

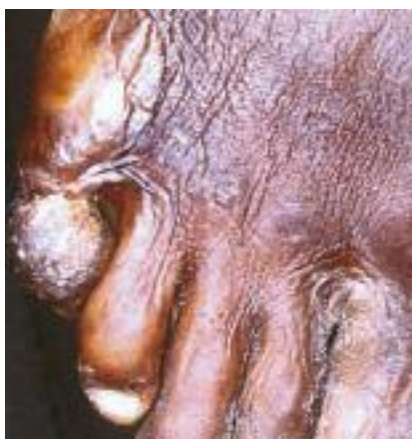

Figure 3 - Aïnhum : atteinte du 5^e orteil (cliché MC F. Marrot).

au cours de pathologies comportant une neuropathie périphérique évoluée et/ou un trouble de vascularisation des extrémités. L'alcoolisme, le diabète apparaissent être les étiologies principales dans les pays industrialisés : le pseudo-aïnhum constitue un véritable marqueur de neuropathie, comme l'acropathie ulcéro-mutilante de Bureau et Barrière pour l'alcoolisme ou le mal perforant pour le diabète ou la lèpre. On le décrit aussi au cours de kératodermie congénitale. Le caractère très progressif de la striction cutanée et de la lyse osseuse de douleur variable, la géographie tropicale de l'affection ont fait également suspecter la lèpre d'autant plus que les séries les plus importantes d'aïnhum ont été rapportées par des léprologues en zone d'endémie, mais ces derniers précisaient paradoxalement que la plupart des malades étaient exempts d'affection mycobactérienne. Il est de plus parfois impossible de distinguer l'aïnhum « authentique » de l'amputation digitale lépreuse (Fig. 2). Le fait que la constriction fibreuse de l'aïnhum siège surtout au cinquième orteil, fait évoquer pour certains le rôle de dermatophytes ; néanmoins la culture mycologique est rarement positive. L'observation histologique de granulomes parfois centrés sur des débris végétaux fait envisager des facteurs microtraumatiques répétés passant inaperçus (poussières de silice, plantes...). Certains auteurs concluent, à partir d'une étude anatomo-clinique, que le processus physiopathogénique est d'ordre vasculaire. En fait il est probable que l'aïnhum tropical diffère peu du pseudo-aïnhum et qu'il résulte également de la conjonction d'une prédisposition génétique ou acquise (kératodermie, neuropathie, angiodysp-lasie...) et d'un facteur traumatique, infectieux et/ou toxique. Sur le plan thérapeutique, il paraît évident qu'il faut intervenir bien avant la destruction osseuse et la pédiculisation de l'extrémité qui risque alors la nécrose à la moindre torsion. La prévention est la même que celle du mal perforant diabétique avec une hygiène parfaite et l'interdiction de marcher pieds nus.

L'ulcération à *Mycobacterium ulcerans*, dite ulcère de Buruli, est une infection émergente notamment en Afrique. Elle est transmise par des punaises d'eau ce qui explique que les enfants, amateurs de jeux aquatiques, constituent la cible privilégiée de l'affection, que les lésions concernent principalement le membre inférieur, que l'endémie a considérablement augmenté dans l'ouest africain du fait des nombreux aménagements hydrauliques. La phase initiale est caractérisée par une tuméfaction

sous-cutanée ferme, le plus souvent indolore et non adhérente au plan profond, pouvant se limiter à un nodule typiquement non inflammatoire et volontiers prurigineux, entouré d'un halo oedémateux, ou s'étendre en placard, voire diffuser à l'ensemble d'un membre. Hors du contexte épidémiologique, cet aspect pourrait en imposer pour une cellulite bactérienne. Dans un délai très variable, apparaît à la surface de cette infiltration une zone phlycténulaire, pustuleuse ou nécrotique, plus ou moins étendue, laissant place à un ulcère profond atteignant l'aponévrose dont l'aspect décollé des bords (volontiers sur plusieurs centimètres) est caractéristique (Fig. 4). En périphérie de l'ulcère, la peau est infiltrée, pigmentée, polychrome, parfois desquamative, faisant douter de sa vitalité. La cicatrisation peut être spontanée mais elle est très longue et les récurrences, fonction de l'immunité du malade ou de nouvelle contamination sont fréquentes. La coexistence de lésions contiguës d'âge différent confère au membre un aspect bigarré assez typique. L'impotence fonctionnelle engendrée par les ulcères péri-articulaires, la rétraction des cicatrices, conduisent à des séquelles à type d'ankylose et de blocage en position vicieuse. On décrit aussi des formes polyfistulisées faisant discuter le diagnostic de mycétome ou des formes multifocales résultant d'inoculation multiple ou de diffusion sanguine. Les arthrites ou ostéomyélites peuvent correspondre à une surinfection par exposition ostéo-articulaire ou à une atteinte spécifique par la mycobactérie.

La mise en évidence des mycobactéries à l'examen direct est difficile et nécessite des prélèvements répétés sous les berges de l'ulcère. L'histologie (biopsie à

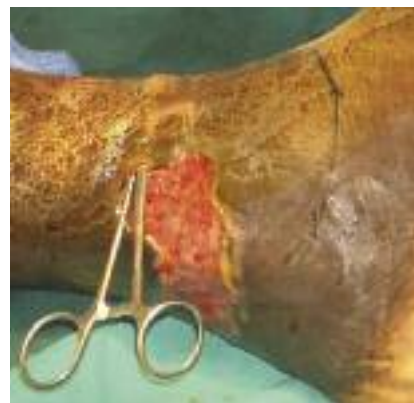

Figure 4 - Ulcère de Buruli : observez le large décolllement des berges de l'ulcération résultant de la lyse hypodermique par la mycolactone sécrétée par *Mycobacterium ulcerans* (cliché MC C. Drouin)

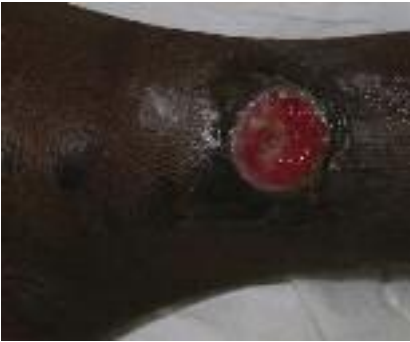

Figure 5 - Ulcère phagédénique (cliché J-J. Morand).

la périphérie de l'ulcère intéressant le derme profond et l'hypoderme) se caractérise par l'importance de l'inflammation et de la nécrose de l'hypoderme (panniculite septale et lobulaire), par la présence de bacilles acido-alcool-résistants (BAAR) à la coloration de Zielh-Nielsen. L'obtention de colonies sur milieu de Löwenstein-Jensen ou Coletsos est longue et difficile d'où l'intérêt des techniques d'amplification génique (PCR). Le traitement demeure complexe et doit associer une chirurgie large à une poly-antibiothérapie prolongée comportant de la rifampicine, un aminoside ou une fluoroquinolone. Les récurrences sont fréquentes.

L'ulcère phagédénique tropical constitue une entité nosologique floue en raison de sa physiopathogénie incertaine bien que présumée infectieuse ; de plus la démarche étiologique sous les tropiques est souvent non exhaustive et il est parfois confondu avec des ulcères d'une autre origine. Il se caractérise cependant par la survenue subaiguë en quelques semaines, généralement chez l'enfant de 5 à 15 ans (dans deux tiers des cas) vivant en milieu tropical volontiers humide, le plus souvent après un traumatisme, d'une papule inflammatoire rapidement suivie d'une ulcération initialement douloureuse, régulière, arrondie, profonde, à bords saillants, à fond bourgeon-

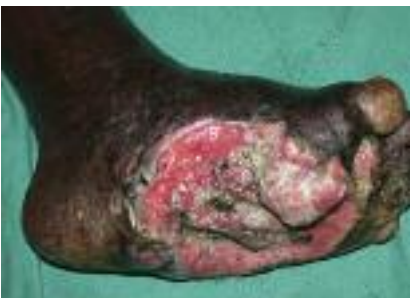

Figure 6 - Carcinome verruqueux compliquant un mal perforant lépreux (cliché J-J. Morand).

nant recouvert d'un enduit fibrino-purulent (Fig. 5). Il se situe préférentiellement au tiers inférieur de la jambe (dans trois quarts des cas), parfois au pied, très rarement à la partie supérieure de la jambe. L'évolution spontanée se fait généralement vers la cicatrisation avec hyper et/ou hypopigmentation séquellaire, en quelques semaines à plusieurs mois. Mais l'ulcère peut aussi se chroniciser, se compliquer d'une atteinte périostée ou d'une cancérisation sur le mode épidermoïde verruqueux (« carcinome sur cicatrice ») à l'issue d'une ou plusieurs dizaines d'années d'évolution (Fig. 6). Les études bactériologiques retrouvent surtout des fusobacterium et des germes anaérobies ou aérobies-anaérobies facultatifs, parfois des bactéries spiralées visibles au microscope à fond noir. Le traitement comporte des antiseptiques locaux, des antibiotiques par voie générale, une détersion manuelle et des pansements protecteurs aidant au bourgeonnement et à l'épidermisation, l'interdiction des baignades, la correction des carences vitaminiques et protidiques. Les formes chroniques évoluées a fortiori en voie de dégénérescence bénéficient de la chirurgie.

Le mycétome correspond à une infection lentement évolutive des tissus sous-cutanés résultant du développement soit de champignons (eumycétomes) soit de bactéries (actinomycétomes) de différentes espèces, tous saprophytes du sol et des végétaux épineux des régions semi-désertiques sub-tropicales. Cela explique la localisation préférentielle au pied (dit « de Madura ») (Fig. 7). L'incubation est de quelques semaines à plusieurs années après contamination transcutanée. Progressivement et de manière indolore, se développe une tuméfaction qui se fistulise avec émission d'un matériel séro-sanglant contenant des granules de couleur et d'aspect variables suivant l'agent pathogène : les grains noirs sont toujours fongiques, les grains rouges, beiges et jaunes sont toujours bactériens, les grains blancs peuvent être fongiques ou bactériens. L'infection peut atteindre les fascias, les muscles et les os. Le traitement des acti-

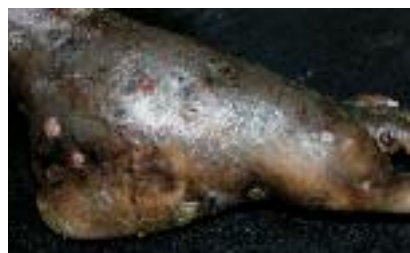

Figure 7 - Mycétome (cliché MC E. Lightburn).

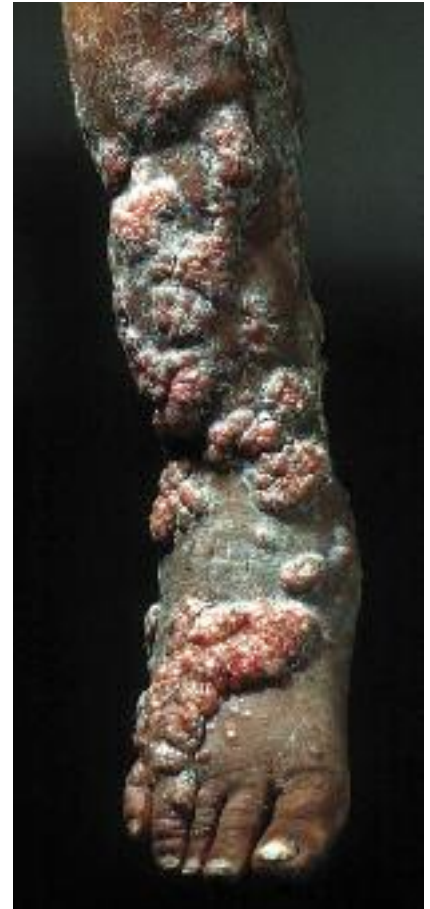

Figure 8 - Tuberculose verruqueuse simulant une chromomycose (cliché Pr J.Sayag).

nomycétomes est basé sur l'antibiothérapie, celui des eumycétomes sur l'utilisation prolongée (durant plusieurs mois) des antifongiques. La chirurgie demeure néanmoins souvent nécessaire en zone d'endémie du fait du caractère évolué des lésions mais elle est désormais plus conservatrice.

La chromomycose (ou chromoblastomycose) est due à des champignons pigmentés (noirs) du groupe des dématiés. Généralement après un traumatisme avec des végétaux ou des débris de bois, un placard hyperkératosique verruqueux, un nodule ou une plaque d'aspect cicatriciel apparaissent progressivement, le plus souvent aux membres inférieurs. On peut observer parfois en surface des grains sombres de petite taille riches en spores. Des lésions satellites peuvent survenir par auto-inoculation. Si la dissémination lymphatique (adénopathie, éléphantiasis) ou par contiguïté (musculaire, articulaire ou osseuse) ou encore par voie hématogène (atteinte viscérale) est possible, elle reste très rare. Les diagnostics différentiels sont très nombreux : en Amérique du Sud, on évoque surtout la leishmaniose cutanée et la sporotrichose (plus caractéristique

sous la forme d'une lymphangite nodulaire); en Afrique ou en Inde, on envisagera plutôt le mycétome auquel cette mycose peut d'ailleurs être associée, la tuberculose verruqueuse (Fig. 8), et plus exceptionnellement une gomme syphilitique. La surinfection bactérienne est fréquente. L'évolution carcinomateuse de type épidermoïde est décrite a fortiori sur les zones exposées au soleil ou aux traumatismes. Le traitement doit comporter plusieurs antifongiques sur une très longue durée.

Les filaires lymphatiques *Wuchereria bancrofti* et *Brugia malayi* induisent par leur localisation élective dans les lymphatiques, des épisodes répétés, initialement fugaces et régressifs, de lymphangites aiguës inflammatoires et douloureuses des membres (se singularisant par leur caractère centrifuge à partir de la racine du membre). Puis, en raison du blocage du système lymphatique, un lymphoedème chronique, déclive, indolore, concernant le plus fréquemment le membre inférieur et le scrotum. Progressivement se développe un éléphantiasis : la peau devient épaisse, rugueuse, papillomateuse (Fig. 9). Le caractère monstrueux de certains tableaux a rendu cette maladie tropicale tristement célèbre. Le traitement en est particulièrement difficile : soit la lymphangiectomie superficielle totale consistant à faire l'exérèse du tissu cellulaire sous-cutané et de l'aponévrose avec conservation de la peau ce qui implique un état satisfaisant de celle-ci (éléphantiasis glabre),

soit l'exérèse totale suivie de greffe recouvrant les fascias, s'appliquant à l'éléphantiasis verruqueux.

La podoconiose correspond à un éléphantiasis endémique non filarien de physiopathogénie discutée. Elle est rapportée uniquement dans les contrées dont le sol est d'origine volcanique et de type alcalin. Elle est décrite dans des pays où coexistent une haute altitude, des pluies abondantes, une population très pauvre marchant pieds nus sur ces sols irritants : l'Ethiopie est la plus touchée avec plus de 500 000 malades ; l'Amérique centrale et le nord de l'Inde sont également concernés. La lymphangite oblitérante généralement bilatérale bien qu'asymétrique résulterait de la pénétration cutanée de silice suivie d'inflammation des lymphatiques. Le lymphoedème se développe progressivement et ressemble beaucoup à l'éléphantiasis filarien ; or la transmission de la filariose lymphatique ne s'effectue pas à cette altitude et les sérologies filariennes restent négatives chez les malades. La prévention (port de chaussures, bains de pieds) est fondamentale car il n'y a pas de traitement efficace.

La maladie de Kaposi (SK) est induite par l'herpès virus n°8, transmissible surtout par la salive mais aussi le sang et le sperme. Le SK endémique est connu de longue date en Afrique. Mais depuis l'épidémie de SIDA, on y observe plus de SK VIH que de SK non VIH et la maladie de Kaposi constitue désormais la tumeur maligne la plus fréquente sur ce continent. La forme nodulaire plutôt indolente est très proche du Kaposi méditerranéen. On observe des macules rouge violines de taille centimétrique volontiers infiltrées, parfois réunies en placards volontiers disposés sur la plante des pieds ou la paume des mains. Les papulo-nodules qui en constituent souvent le mode évolutif sont souvent disposés de façon linéaire sur les membres, parfois même selon un tracé lymphangitique dit sporotrichoïde. La coalescence des lésions en larges plaques est classique et s'accompagne volontiers d'un lymphoedème (Fig. 10) ; les complications à type de macération, d'ulcération, de

surinfection peuvent alors survenir. Les formes infiltrantes et florides sont de pronostic plus sévère et peuvent comporter une atteinte muqueuse et des localisations viscérales comme le SK VIH. Le diagnostic est anatomo-clinique ; l'immunomarquage HHV8 et/ou la sérologie virale y contribuent. Les moyens thérapeutiques sont nombreux mais d'efficacité très variable selon le type de sarcome de Kaposi et le statut immunitaire du malade qu'il importe avant tout de restaurer.

La dracunculose due à *Dracunculus medinensis*, à tort appelée « filaire » de Médiéne est en voie d'éradication ; elle demeure présente essentiellement au Soudan, au Nigeria et au Ghana. Le cycle naturel dure environ un an chez l'homme, hôte définitif préférentiel du parasite. Le ver femelle adulte, arrivé à maturité, migre à la peau et crée une ulcération cutanée généralement au niveau de la cheville. Au contact de l'eau, le ver expulse ses embryons puis meurt. L'hôte intermédiaire est un crustacé d'eau douce, le cyclops. L'homme s'infecte en buvant l'eau d'un puits ou d'une mare contaminée par les cyclops porteurs de larves. L'émergence du ver à la peau est douloureuse surtout à la voûte plantaire ; elle est précédée par un prurit, un léger œdème (où l'on devine parfois un cordon induré pelotonné correspondant au ver long de 50 à 80 cm !) puis une phlyctène suivie d'une ulcération de 5 à 10 mm de diamètre au fond de laquelle on perçoit le parasite. Le site de prédilection est la malléole externe. Le risque de surinfection (érysipèle, abcès sous-

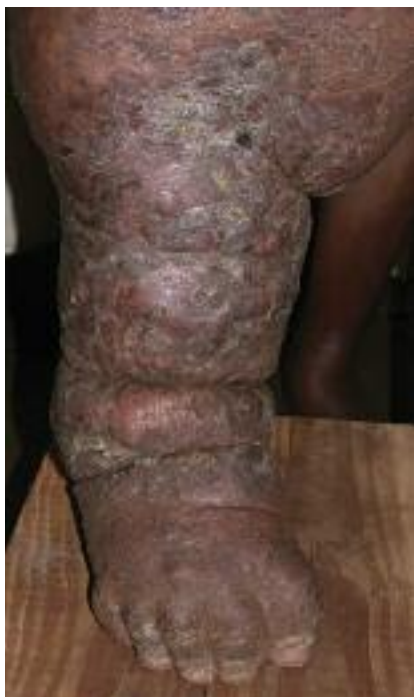

Figure 9 - Elephantiasis (cliché J-J. Morand).

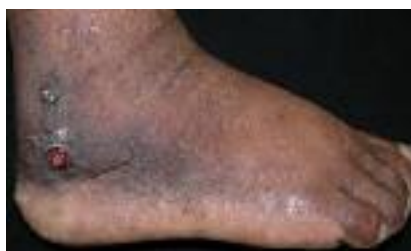

Figure 10 - Maladie de Kaposi (cliché J-J. Morand).

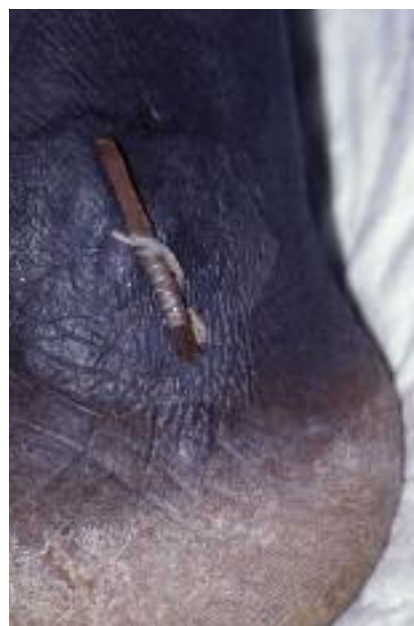

Figure 11 - Dracunculose (cliché MC F. Simon).

cutanés, tétanos) est important a fortiori du fait des tentatives d'extraction inappropriées dans de mauvaises conditions d'hygiène. Le traitement traditionnel consiste à enrouler très progressivement le ver sur un bâtonnet (Fig. 11); l'extraction chirurgicale n'est pas plus efficace.

La tungose ou infestation par *Tunga penetrans* (puce-chique originaire du Nouveau-monde, transportée au XV^e siècle en Afrique et en Asie) se traduit par le développement habituellement plantaire d'un ou de plusieurs nodules blanchâtres centrés par un point noir (correspondant à l'abdomen et l'orifice de ponte de l'insecte) (Fig. 12). Le traitement comporte soit l'évacuation chirurgicale de l'arthropode, le plus souvent à la curette, soit lorsque la tungose est profuse, la prescription d'ivermectine en une prise.

Les larva migrans cutanées sont rapidement évoquées devant la présence de sillons serpiginoux plantaires (larbisch, creeping disease) qui correspondent à une impasse parasitaire due à *Ankylostoma braziliensis*, *caninum* (chien), *A. ceylanicum* (chat). Les larves strongyloïdes issues des fèces de chiens parasités, errants sur les plages tropicales, pénètrent la peau préférentiellement sur les zones au contact du sable de la plage (plantes > fesses > tronc). Les sillons sont caractérisés par leur finesse et leur longueur (10cm x 5mm), leur progression lente (quelques cm/j), leur persistance (disparition en quelques semaines) et la fréquence de leur eczématisation ou de leur impétiginisation (Fig. 13), permettant

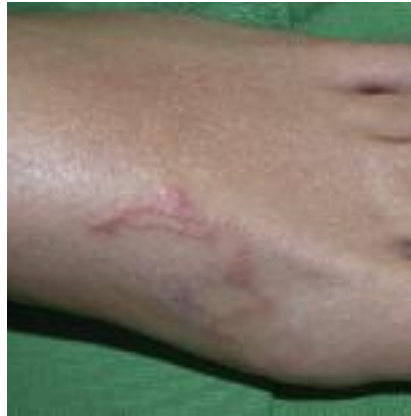

Figure 13 - Larva migrans cutanée (cliché J-J. Morand).

de les distinguer facilement de la larva currens à Anguillules. La guérison peut être spontanée; le traitement des formes profuses comporte de l'ivermectine (200 microgrammes/kg en une prise unique) ou de l'albendazole (400 mg/j/3j).

La syphilis (due à *Treponema pallidum* ssp *pallidum*) concerne le pied dans sa phase secondaire lors de l'efflorescence des syphilides palmo-plantaires dont le caractère infiltré et la desquamation en collerette dite de Biett (Fig. 14) permettent de les distinguer sur peau génétiquement pigmentée des macules hyperchromes acrales. La pinta (ou caraté, mal del pinto, puru-puru, du à *T. cara-*

teum) comporte également des lésions dyschromiques acrales à la fois hyper et hypopigmentées. Le pian (ou yaws, framboesia, parengi, paru, bouba, du à *T. pallidum* ssp *pertenue*), contrairement au bejel (ou syphilis endémique, firjal du à *T. pallidum* ssp *endemicum*), atteint outre les muqueuses, l'ensemble du tégument notamment l'extrémité plantaire. L'hyperkératose palmo-plantaire fissuraire à travers laquelle font irruption les pianomes est très douloureuse, gênant la marche d'où le terme de pian-crabe (Fig. 15). L'hygrométrie semble influencer le caractère plus ou moins suintant et végétant des lésions; le principal diagnostic différentiel des pianomes est constitué par les pyodermites végétantes. Les pianides, lésions papulo-squameuses circonscrites volontiers prurigineuses (pian-dartre) simulent nombre d'affections et pourraient justifier aussi le surnom de « grande simulatrice » à cette infection. Le diagnostic d'une tréponématose non vénérienne dite endémique est posé devant la conjonction d'un contexte épidémiologique, d'une symptomatologie évocatrice (polydactylite, atteinte muqueuse pseudo-condylomateuse, gommages, ostéopériostite déformante...) et la positivité de la sérologie syphilitique (TPHA + VDRL). La benzathine pénicilline (Extencilline®) par voie intramusculaire reste l'antibiotique de référence.

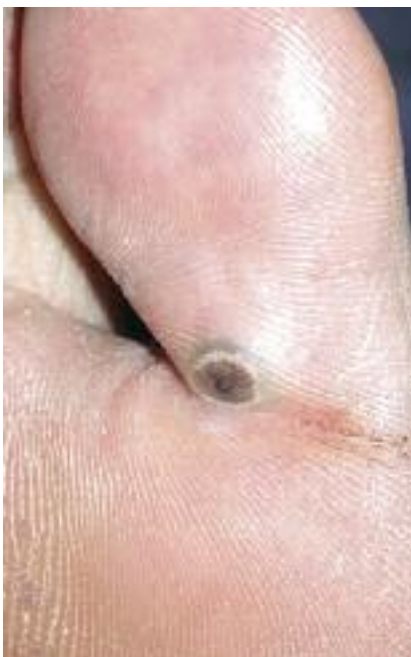

Figure 12 - Tungose (cliché J-J. Morand).

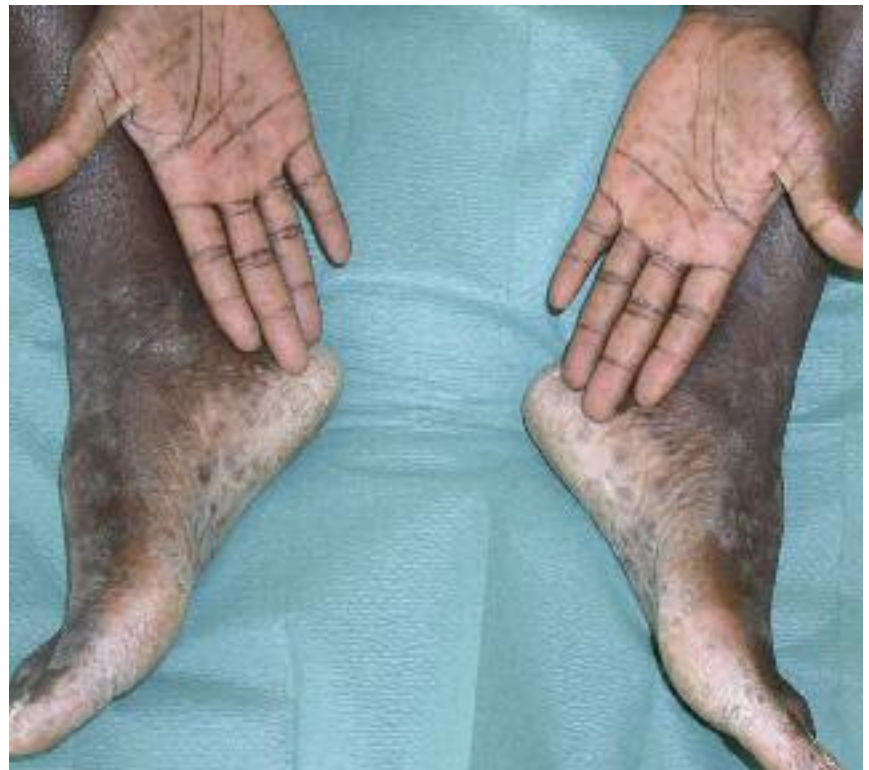

Figure 14 - Syphilis secondaire : notez la collerette de Biett (cliché J-J. Morand).

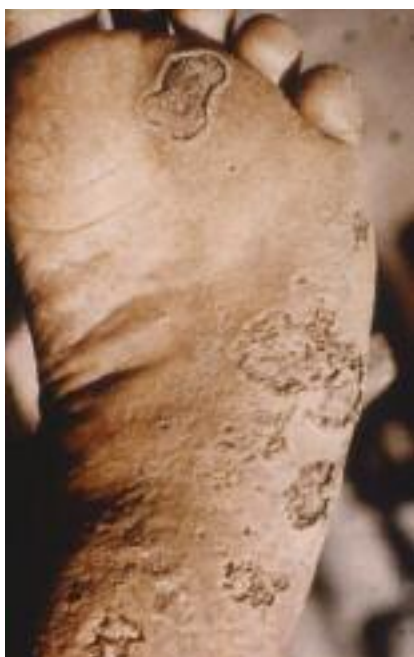

Figure 15 - Pian crabe (cliché IMTSSA).

La scybalidiose correspond à une infection due à des moisissures phytopathogènes (*Natrassia mangifera*, *Scybalidium dimidiatum* et *S. hyalinum*) colonisant le sol des zones (sub-) tropicales où l'homme se contamine en marchant pieds nus. Ces agents sont responsables d'une atteinte acrale assez caractéristique lorsqu'elle concerne les mains, se traduisant par une kératodermie farineuse des plis de flexion interphalangiens et palmaires, généralement bilatérale (contrairement à la dermatophytie palmaire plus typiquement unilatérale). Le diagnostic différentiel est constitué par l'hyperkératose palmaire d'origine irritative (maçon). L'atteinte plantaire également bilatérale peut facilement simuler des pieds « mocassin » dermatophytiques d'où son appellation de « pseudo-dermatophytose », ou une autre kératodermie (notamment mécanique, liée à la marche pieds nus) (Fig. 16). On peut observer des intertrigos inter-orteils fissu-

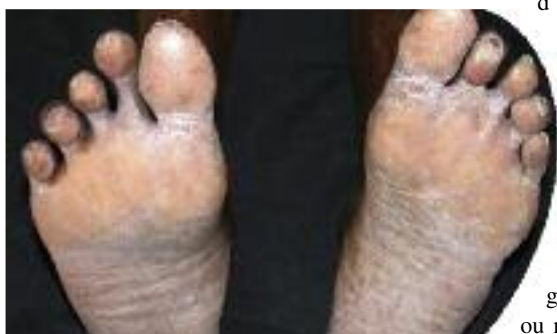

Figure 16 - Scybalidiose (cliché JJM).

raires. Les lésions sont le plus souvent asymptomatiques mais parfois prurigineuses. L'onychopathie est volontiers étendue et pigmentée, touchant tous les ongles des orteils, de façon bilatérale, avec très souvent une onychodystrophie irréversible et parfois invalidante car diagnostiquée trop tardivement. Le diagnostic mycologique est difficile (gélose Sabouraud sans cycloheximide). La plupart des antifongiques sont peu actifs ou même inefficaces. Le tinea nigra est une infection fongique se traduisant par une (ou des) macule(s) pigmentée(s) non prurigineuse(s) allant du brun au marron foncé, habituellement palmaire(s) ou plantaire(s). La pigmentation résulte de la présence exclusive dans la couche cornée de champignons noirs, filamenteux *Exophiala werneckii* et *Cladosporium castellanii*, saprophytes de la terre et du bois, cosmopolites mais plus fréquents sous les tropiques. Elle se distingue facilement du mélanome (Fig. 17) dont on connaît la forte prévalence dans la topographie plantaire chez le sujet génétiquement pigmenté ; il s'agit de forme acro-lentigineuse dont le polymorphisme est grand avec une pigmentation parfois hétérogène ou même achromique et un risque métastatique majeur. L'inspection systématique de la plante des pieds et des zones unguéales des sujets à « peau noire » est fondamentale.

L'épidémiologie des envenimations diffère bien entendu selon le pays concerné et les animaux ou végétaux que les hommes peuvent côtoyer soit à proximité de leur domicile soit dans la nature. Dans les pays en développement, les blessures consécutives sont occasionnées par ordre de prévalence par les prédateurs (les mammifères sauvages dont les félins, les reptiles dont les serpents), les animaux domestiques (dont les chiens et le bétail), les arthropodes. Sous les tropiques les enfants sont les premiers concernés et le pied est volontiers la cible des serpents et des scorpions. Le diagnostic de morsure de serpent n'est pas toujours aisé d'une part parce que le serpent n'a pas systématiquement été aperçu et lorsque c'est le cas, il n'est pas toujours identifié ; d'autre part parce qu'une morsure ne signifie pas obligatoirement envenimation : or tout délai de prise en charge d'une victime grève le pronostic vital. Bien entendu la localisation géographique, la période diurne ou nocturne, le type d'attaque, les signes immédiats et l'évolution loco-régio-

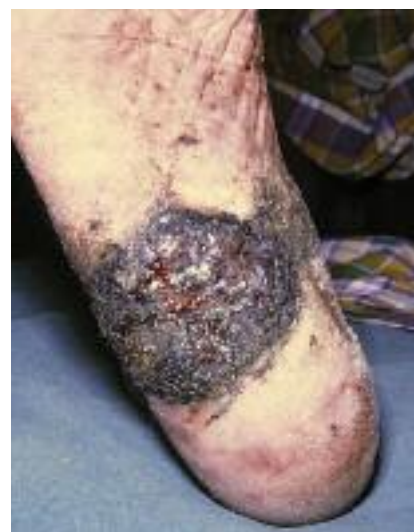

Figure 17 - Mélanome acro-lentigineux (cliché MC F. Marrot)

nale (œdème, nécrose) ainsi que les signes systémiques (hémorragiques, neuro-musculaires, cardio-vasculaires...) permettent de présumer du type de syndrome d'envenimation (vipérin ou cobraïque) et de l'espèce de serpent. La réalisation de tests immunoenzymatiques facilite le diagnostic d'espèce mais leur coût et leur complexité les rendent peu accessibles dans les pays en développement. Le venin d'un vipéridé (vipère et crotale) est activé par la température de la victime et commence à détruire les tissus environnants déclenchant une thrombose extensive le long des axes vasculaires. La douleur est immédiate, vive parfois syncopale à type d'écrasement ; transfixiante, permanente, elle irradie vers la racine du membre. L'œdème apparaît rapidement, est dur, tendu, parfois considérable. Les troubles cutanés sont favorisés par son importance (syndrome des loges) et l'existence de troubles de l'hémostase : la peau est inflammatoire, érythémateuse, purpurique, se fissure puis s'ischémie. La nécrose est progressive, débutant dans la zone d'injection du venin, expliquant qu'elle puisse être initialement profonde. Elle résulte de l'action des enzymes protéolytiques, des thromboses vasculaires mais aussi des toxines sécrétées par les germes de surinfection ou des manœuvres inappropriées de garrotage. On peut observer une véritable « exo-digestion » du membre mordu par la vipère *Bitis* avec nécrose et phlyctènes s'étendant à distance de la morsure. Le venin de la vipère *Echis carinatus* entraîne un syndrome hémorragique majeur alors que la nécrose est rare (Fig. 18). Survient alors une coagulation intra-vasculaire disséminée suivie d'un état de choc et d'une défaillance mul-

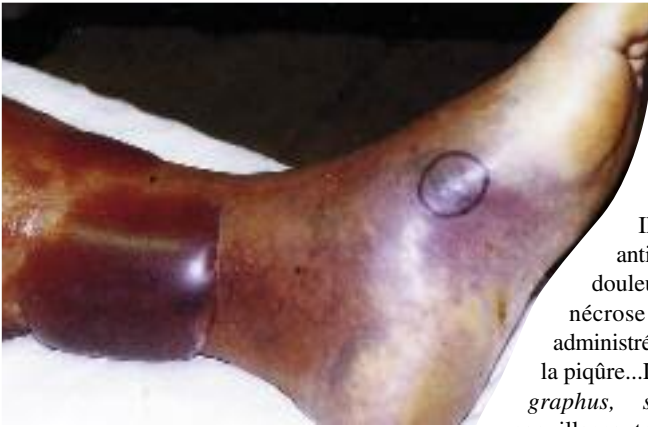

Figure 18 - Envenimation par *Echis carinatus* compliquée de CIVD (cliché MC R. Petrognani).

tiviscérale. L'envenimation scorpionique ne se résume le plus souvent qu'aux seules manifestations loco-régionales : douleurs intenses à type de brûlures ou de broiement. Il n'y a pas d'œdème ou de rougeur après piqûre de buthidés car leurs venins sont dépourvus d'activité enzymatique contrairement aux scorpions chactoides pour lesquels on peut observer une nécrose au point de ponction. Dans moins de 5% des cas, il existe des signes systémiques. Les envenimations et blessures par les animaux aquatiques concernent également tout particulièrement l'extrémité plantaire. Les pterois (« poisson de feu » ou « lion-fish ») et les synancées (« poisson-pierre » ou « stone-fish ») sont venimeux par leurs épines : la douleur est de grande intensité, syncopale, croissante avec le temps. La zone de piqûre est ischémique, oedématiée, dure puis une nécrose extensive et durable apparaît ensuite (Fig. 19). Des collapsus, des détresses respiratoires, des convulsions sont décrits ainsi que des surinfections parfois mortelles par gangrène gazeuse. Le traitement est pourtant simple mais trop souvent méconnu

: il faut sans délai après anesthésie locale à la lidocaïne, exciser la zone envenimée et assurer ensuite une cicatrisation dirigée.

Il existe aussi un sérum anti-venimeux limitant la douleur et l'extension de la nécrose à condition d'être administré très rapidement après la piqûre... Les cônes (*conus geographus*, *striatus*) sont des coquillages tropicaux particulièrement dangereux car ils peuvent projeter à plusieurs centimètres de distance, un appendice extensible muni de

minuscules harpons, servant à capturer de petits invertébrés marins ; la piqûre d'un homme par ces dards entraîne un œdème local très douloureux, suivi rapidement d'une paralysie respiratoire par action curarisante, de vomissements et diarrhées et d'un collapsus évoluant parfois vers le décès surtout chez l'enfant. Les coraux peuvent occasionner des blessures difficiles à cicatrifier du fait de la contamination des plaies par des germes hydriques (*vibrio*, *altermonas*, *pseudomonas*...), et par la persistance de fines particules de corail (à base de calcaire et silice) irritantes qui engendrent parfois un prurigo chronique résistant aux dermocorticoïdes et pour lequel seule l'exérèse chirurgicale, en cas de lésions limitées, est efficace. L'examen clinique d'un sujet envenimé doit être complet, soigneux et répété. Il faut dessiner les limites de l'érythème, de l'éventuel purpura ou de la nécrose. Tout symptôme évoquant un trouble de l'hémostase impose l'hospitalisation en urgence. Il faut rechercher des signes d'anaphylaxie (chute tensionnelle, bronchospasme...), des anomalies neuro-

psychiques. Même lorsque l'examen est strictement normal initialement, il est fondamental lorsque l'anamnèse est sans ambiguïté (morsure de serpent, blessure pénétrante par un animal au comportement spontanément agressif en zone d'endémie rabique...) ou lorsqu'il s'agit d'un enfant, d'hospitaliser le blessé car les signes d'envenimation peuvent être différés. La connaissance des modalités thérapeutiques en cas d'enveniment (notamment la sérothérapie après morsure de serpents) et des mesures préventives contre la rage, est fondamentale pour tout médecin, quelle que soit sa spécialité, a fortiori dans les pays tropicaux où les envenimations constituent un réel problème de santé publique. Par ailleurs les piqûres d'arthropodes sont particulièrement fréquentes à l'extrémité plantaire (Fig. 20) ; il semble ainsi prouvé que certains moustiques notamment les anophèles soient attirés par l'odeur des pieds : or paradoxalement, ceux-ci sont rarement protégés efficacement...

En conclusion, sous les Tropiques, la marche pieds nus expose particulièrement l'autochtone ou le touriste imprudent aux traumatismes et de ce fait à l'inoculation de multiples infections, aux envenimations parfois mortelles. Il est donc fondamental d'observer les mesures de prévention notamment de rester chaussé y compris sur les plages, de porter des chaussettes le soir, de respecter scrupuleusement les règles d'hygiène et d'effectuer régulièrement une inspection soignée de l'extrémité plantaire. De plus, certaines endémies plus fréquentes ou exclusives à ces contrées, d'origine bactérienne (lèpre, ulcère de Buruli), fongique (mycétome, chromomycose, scytalidiose) ou parasitaire (filarioses) ont un tropisme particulier pour le membre inférieur qu'il importe de savoir reconnaître et traiter précocement ■

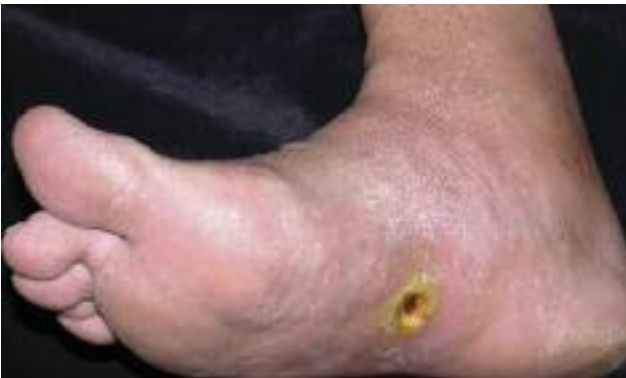

Figure 19 - Piqûre de poisson pierre : l'excision de la nécrose doit être effectuée rapidement (cliché J-J. Morand).

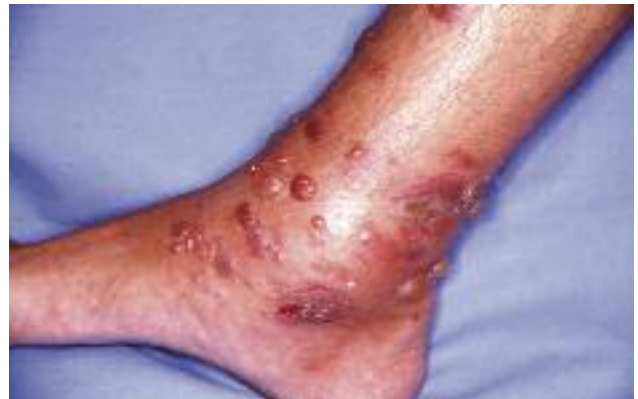

Figure 20 - Papillonegative guyanaise (cliché J-J. Morand).